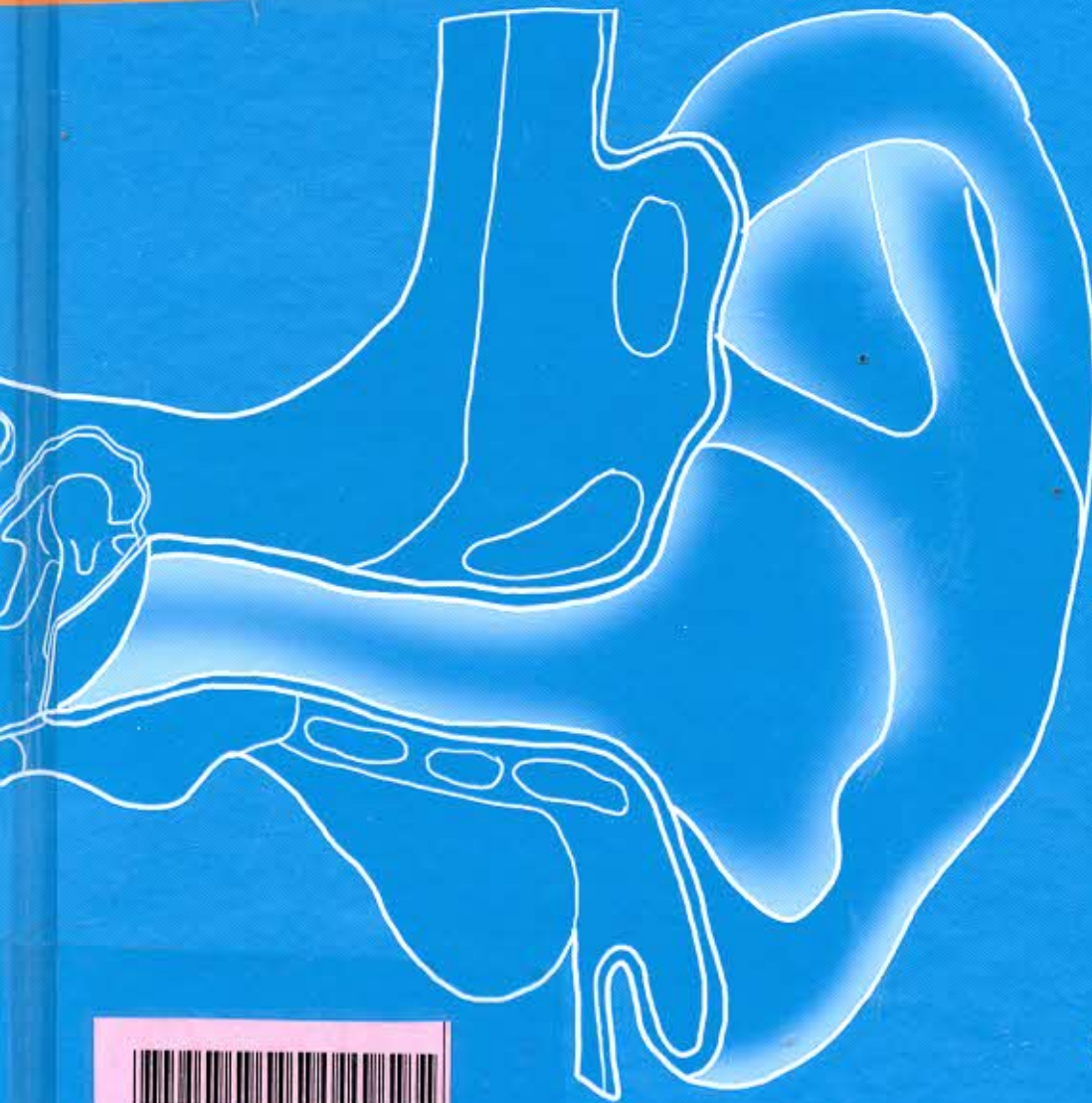


โรคของ

# หูชั้นนอก

External ear diseases



วันดี ไชยกุล  
บรรณาธิการ



10040260

ห้องสมุด วพบ. สุรินทร์

# สารบัญ

	หน้า
บทที่ 1 กายวิภาคของหู [Anatomy of ear] วันดี ไช่มุกด์	1
บทที่ 2 สรีรวิทยาของระบบการได้ยิน [Physiology of the auditory system] ยุวติยา ปลอดภัย	11
บทที่ 3 น้ำเหลืองคั่งในใบหู [Seroma of pinna] วันดี ไช่มุกด์	35
บทที่ 4 รุหรือถุงน้ำบริเวณหน้าหู [Preauricular sinus or cysts] วันดี ไช่มุกด์	43
บทที่ 5 เยื่อหุ้มกระดูกอ่อนและกระดูกอ่อนใบหูอักเสบ [Perichondritis and chondritis] วันดี ไช่มุกด์	59
บทที่ 6 กระดูกอ่อนอักเสบหลายตำแหน่งชนิดเป็นซ้ำ [Relapsing polychondritis] ยุวติยา ปลอดภัย	69
บทที่ 7 ช่องรูหูตีบตั้งแต่กำเนิด [Congenital aural atresia] ยุวติยา ปลอดภัย	75
บทที่ 8 งูสวัดที่หู [Herpes Zoster oticus] ยุวติยา ปลอดภัย	93
บทที่ 9 ขี้หูอุดตัน [Impact cerumen] วันดี ไช่มุกด์	105



	หน้า
<b>บทที่ 10</b> <b>สิ่งแปลกปลอมในหู</b> [Foreign body in external auditory canal] วันดี ไช่มุกด์	119
<b>บทที่ 11</b> <b>หูชั้นนอกอักเสบ</b> [Otitis externa] วันดี ไช่มุกด์	131
<b>บทที่ 12</b> <b>เชื้อราในหู</b> [Otomycosis] วันดี ไช่มุกด์	151
<b>บทที่ 13</b> <b>เนื้องอกของหูชั้นนอก</b> [Benign tumor of external ear] วันดี ไช่มุกด์	163
<b>บทที่ 14</b> <b>มะเร็งของหูชั้นนอก</b> [Malignant tumor of external ear] วันดี ไช่มุกด์	175
<b>บทที่ 15</b> <b>ยาหยอดหู</b> [Topical ear drop] วันดี ไช่มุกด์	187
<b>บทที่ 16</b> <b>เยื่อแก้วหูอักเสบเฉียบพลัน</b> [Acute myringitis, Bullous myringitis] วันดี ไช่มุกด์	201
<b>บทที่ 17</b> <b>เยื่อแก้วหูอักเสบเรื้อรัง</b> [Chronic granular myringitis] วันดี ไช่มุกด์	207
<b>ดัชนี</b>	217
<b>Index</b>	221